Lane Medical Library

Aus der Chirurgischen Klinik der Universität Kiel
Direktor: Geheimrat Prof. Dr. W. Anschütz

Beitrag zur Pathologie der Injektionsnekrose

Inaugural-Dissertation

zur Erlangung der Doktorwürde der Zahnheilkunde
einer Hohen Medizinischen Fakultät
der Christian-Albrechts-Universität zu Kiel

vorgelegt von

Erich Bielenberg
Neumünster

Kiel 1930

Buchdruckerei HANS LÜDTKE, Kiel, Knooper Weg 140c.

Aus der Chirurgischen Klinik der Universität Kiel
Direktor: Geheimrat Prof. Dr. W. Anschütz

Beitrag zur Pathologie der Injektionsnekrose

Inaugural-Dissertation

zur Erlangung der Doktorwürde der Zahnheilkunde
einer Hohen Medizinischen Fakultät
der Christian-Albrechts-Universität zu Kiel

vorgelegt von

Erich Bielenberg

Neumünster

Kiel 1930

Buchdruckerei HANS LÜDTKE, Kiel, Knooper Weg 140c.

Nr.: Rektoratsjahr 1929/30

Referent: Prof. Dr. Löhr

Korreferent: Geh. Med. Rat Prof. Dr. Anschütz

Zum Druck genehmigt

Prof. Dr. phil. et. med. Otto Aichel

Dekan

Die Zeit der letzten Jahrzehnte in der Geschichte der Medizin ist gekennzeichnet durch den großen Fortschritt auf dem Gebiete der Schmerzbekämpfung, den die Verwendung der Lokalanästhesie verursachte. Angeregt durch die Versuche Kollers wurde nach 1884 das Cocain als Lokalanästhetikum gebraucht. Die Schleichsche Methode, die eine Infiltration des Gewebes mit stark verdünnten Cocainlösungen darstellt, und die um die Jahrhundertwende beginnende Verwendung von Nebennierenpräparaten, die in ihrem günstigen Zusammenwirken mit Alkaloidlösungen besonders durch Braun erkannt und gefördert wurden, erweiterten die Verwendungsmöglichkeiten der Lokalanästhesie bedeutend. Die dem Cocain anhaftenden Mängel, die große Giftigkeit, die zuweilen beobachteten schweren Gewebsschäden (Nekrosen), gaben Anlaß zu weiteren Forschung nach weniger giftigen Alkaloiden. Es kamen nacheinander viele synthetisch hergestellte Alkaloide zur Verwendung, Stovain, Eukain, Tutokain und Novokain. Von allen hat nur das Novokain, besonders in Verbindung mit Suprarenin, eine allgemeine Verbreitung in der Medizin gefunden. Es kann nicht geleugnet werden, daß die N-S-Lösung noch nicht das Ideal eines Lokalanästhetikums darstellt, denn eine bedeutend geringere Giftwirkung als die des Cocains schließt Nebenwirkungen nicht völlig aus. Im allgemeinen gelangen Gewebsschäden nach Anwendung von N-S-Lösung nicht zur Beobachtung, doch sind in der Literatur auch einige folgenschwere Nebenerscheinungen nach N-S-Injektionen verzeichnet, von denen das dieser Arbeit zugrunde gelegte Krankheitsbild ein bezeichnendes Beispiel gibt. Es handelt sich um einen Fall von Kiefernekrose am rechten Oberkiefer bei einer 53 jährigen Frau, die sich an eine zu Extraktion des kariösen 6r. o. gelegte Injektion anschloß. Angeblich war die dazu gebrauchte I-Lösung aus einer Tablette Höchst E hergestellt worden. Zunächst sei kurz die Krankengeschichte erwähnt.

Frau K., 53 Jahre, wurde am 12. 6. 25 in die Chirurgische Klinik in Kiel aufgenommen.

Vorgeschichte: Eltern sind gestorben. Vater an Tbc.-Pulmonum, Mutter an Altersschwäche. Zwei Brüder und eine Schwester leben und sind gesund, zwei Schwestern früh gestorben. Pat. hat eine Tochter, gesund. 1905 zwang eine Hüftluxation zur Klinikbehandlung. Am 27 12. 24 begab sie sich zu einem Dentisten in S. in Behandlung. Es wurden in Lokalanästhesie im rechten Oberkiefer die kariösen Wurzeln des ersten Molaren und im linken Oberkiefer der erste und zweite Schneidezahn extrahiert. Im Unterkiefer 6r und 6l. Angeblich waren die Zähne gelockert und periostitisch. Nach der Extraktion traten Schmerzen auf, die zwei bis drei Tage anhielten. Am 14. 2. 25 bekam

sie als Zahnersatz eine obere Prothese, die keine Beschwerden verursachte. Am 17. 2. 25 wurde sie infolge starker Bronchitis bettlägerig und die Prothese wurde nicht mehr getragen. Während der Krankheit traten wieder Mundschmerzen auf, verbunden mit Rötung der Gaumenschleimhaut des rechten Oberkiefers. Die Prothese wurde jetzt wieder getragen, da Schmerzen geringer. Bis Ende März bettlägerig. Der dann konsultierte Dentist bemerkte eine Schwellung der rechten Gaumenschleimhaut am Rande der Prothese, die in die Schwellung hineinschnitt. Die dadurch entstehenden Wundränder legten den Knochen frei und schienen ihm entzündlich. Vor dem Anfertigen der Prothese will er angeblich keine Veränderung am harten Gaum beobachtet haben. Pat. kam in Behandlung eines Arztes und zur weiteren Untersuchung zu einem Zahnarzt. Sie wurde dann der Chirurgischen Klinik in Kiel überwiesen.

Befund: Pat. zeigt einen reduzierten Ernährungszustand, sichtbare Schleimhäute sind mäßig durchblutet. Ueber dem linken Lungenflügel leicht katarrhalische Geräusche, Verdacht auf Tbc., doch lassen sich im Sputum keine Bakterien nachweisen. Außerdem besteht ein chronischer Mittelohrkartarrh mit beginnender Otosklerose und Schwerhörigkeit.

Mund: Im Oberkiefer fehlen alle Zähne bis auf den Weisheitszahn. 8 r. o. hat Zahnsteinansatz von gelblicher Farbe, zentrale Caries und ist bei lebender Pulpa leicht perkussionsempfindlich. Im Unterkiefer sind rechts 5, 4, 3, 2, 1 / 1, 2, 3, 4, 5 links vorhanden und gesund. Es zeigt sich an allen ein schmieriger, graugelblicher Belag und gelblicher Zahnstein. Gingiva leicht gerötet, neigt zu Blutungen.

Zunge und **Mundboden** ohne pathologischen Befund. **Gaumen:** Am rechten Oberkiefer befindet sich am harten Gaumen 1/2 cm oberhalb des Schleimhautansatzes an dem Zahnhals des Weisheitszahnes und in der Nähe des For. pal. maior ein 10Pfennigstück großer Tumor. Die Oberfläche erscheint leicht vorgewölbt und ist circumskript von Schleimhaut begrenzt. Der Tumor ist oberflächlich, von gelblichgrauer Farbe, besitzt knochenähnliche Härte, enthält in der Mitte einen mit Granulationsgewebe ausgefüllten Ausführungsgang und ergibt bei Perkussion einen dumpfen Schall. Die den Tumor bedeckende Schleimhaut ist nekrotisch und abgestoßen worden. Die begrenzende Schleimhaut ist entzündlich gerötet, leicht geschwollen und zeigt einen ulcerösen Saum. Bei Sondierung des Ausführungsganges besteht leichter Schmerz. Der sonst normal Alveolarfortsatz ist im Bereich des Tumors leicht aufgetrieben. In der weiteren Umgebung ist die Schleimhaut leicht hyperämisch, ebenfalls am weichen Gaumen.

Rachen und **Tonsillen** ohne Befund.

Drüsen weder druckempfindlich noch vergrößert. Leichte Schmerzen bei Nahrungsaufnahme und Störungen beim Sprechen. Starker Foetor.

Röntgenaufnahme: Sie zeigt den Oberkiefer mit Alveolarfortsatz im Bereich des rechten Weisheitszahnes, der gut sichtbar und ohne pathologischen Befund ist. Die Umrisse des Zahnes sind im Gebiet der Wurzel durch einen Tumor, der sich nach distal um eine Zahnbreite

über den Weisheitszahn hinaus erstreckt, 2 cm in der Länge, 1½ cm in der Breite mißt und einen Schatten von fast derselben Intensität wie der des Zahnes gibt, leicht überschattet. Der Röntgenschatten weist eine

Photographische Aufnahme des exstirpierten Tumors.

unhomogene Struktur auf, Teile hellerer und dunklerer Färbung wechseln einander ab. Die cervikalwärts gerichtete Begrenzung hebt sich in klarer Linienführung ab, während der wurzelwärts gerichtete Teil unscharf begrenzt, rauh und zerklüftet erscheint, sich aber immer noch deutlich gegen die Struktur des normalen Knochengewebes abhebt.

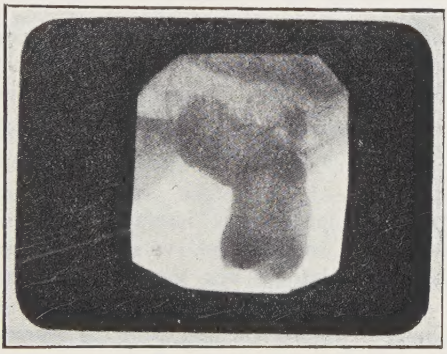

Röntgenaufnahme des Tumors.

Diagnose: Injektionsnekrose, starker kortikaler Sequester.

Behandlung und Verlauf: Am 5. 6. 25 wurde der Sequester in Lokalanästhesie mit 2%iger N-S-Lösung operativ entfernt. Da der Sequester bis zur Highmorshöhle reichte, die eröffnet wurde, mußte der ganze Alveolarfortsatz im Bereich des Weisheitszahnes entfernt werden. Der entstandene Defekt wurde durch Schleimhautplastik gedeckt. Zunächst geringe Weichteilsschwellung, Heilung in wenigen Tagen. Der

operativ entfernte Gewebskomplex wurde geröngt und ergab in bukko-palatinaler Richtung aufgenommen, das eben geschilderte Bild. Das in mesio-distaler Einstellung gewonnene Röntgenbild gibt Aufschluß über die Tiefenausdehnung des Sequesters. Er erstreckt sich in fast 1 cm Breite bis an die Wurzel des Weisheitszahnes und den Boden der Highmorshöhle. Infolge osteoplastischer Vorgänge hat sich eine Totenlade gebildet, die den Sequester palatinal begrenzt, ihn überlagert und am harten Gaumen eine Vorwölbung bedingt.

Röntgenaufnahmen des exstirpierten Tumors.

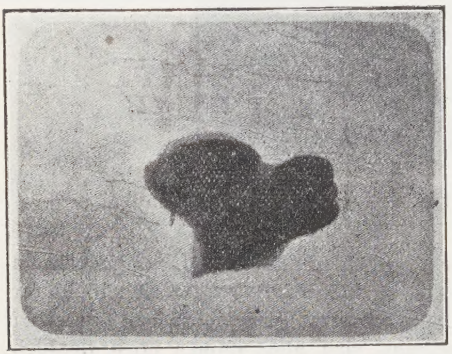

I. bukku-palatinal.

II. mesio-distal.

Das histologische Bild zeigt nekrotisches Knochengewebe mit durch Granulationsgewebe erweiterten Haver'schen Kanälen, zahlreiche Kapillarsprossen, rundzellige Infiltrationen, Fibroplasten und teilweise Riesenzellen.

Mit dem eben geschilderten Krankheitsbild ist die zur Extraktion des 6 r. o. gelegte Injektion von N-S-Lösung ätiologisch in Zusammenhang zu bringen.

Die in den ersten Jahren der Geschichte der Lokalanästhesie, besonders bei Anwendung von Cocain, verzeichneten schweren Gewebsschäden (Nekrosen) sind infolge der Verwendung von weniger giftigen und reizloseren Mitteln selten geworden. Wenn dennoch auch in der heutigen Zeit schwere Nebenerscheinungen nach Anwendung von Lokalanästhetika in der Literatur Erwähnung finden, so beruhen sie im allgemeinen nicht auf der gewebsirritierenden Wirkung der Alkaloide und der Nebennierenpräparate allein. Sie müßten sonst bei den ungeheuren Mengen, die täglich verbraucht werden, weitaus häufiger zur Beobachtung gelangen. Es hat sich herausgestellt, daß ätiologisch eine Anzahl von Faktoren dafür verantwortlich zu machen ist, so daß die heute allgemein gebrauchten Lokalanästhetika, vor allen Dingen die N-S-Lösung nichts an ihrer Wertschätzung eingebüßt haben, vielmehr unentbehrlich geworden sind. Im Laufe von 20 Jahren hat sich das Novokain bestens bewährt, so daß die Ersatzpräparate ihm seine Vorrangstellung unter den

Lokalanästhetika nicht haben nehmen können. In dem oben angeführten Krankheitsfall ist von einem Dentisten angeblich eine N-S-Lösung (Höchst E) zur Injektion verwandt worden.

In der heute allgemein gebräuchlichen, nach pharmakodynamischen Richtlinien kombinierten N-S-Lösung stellt das Novokain die anästhesierende, das Supranin die verstärkende, gefäßverengende aber wesentlich giftigere Komponente dar. Die Vielgestaltigkeit des Zellgeschehens stellt an die N-S-Lösung besondere Bedingungen hinsichtlich ihrer chemisch-physikalischen Struktur. Es ist nicht zu leugnen, daß die Injektion eines Fremdkörpers und Giftes, das direkt auf Gewebszellen einwirkt, einen starken Einfluß auf den normalen Ablauf des Gewebsstoffwechsels ausüben und eine Verschiebung des Gleichgewichtes bedingen muß. Die wirksamen Komponenten der I-Lösung, das Novokain und das Suprarenin, werden kraft ihrer Affinität zu den Zellsubstanzen, dem Zellprotoplasma und der Plasmahaut, durch Aenderung des Colloidalzustandes die Zellfunktionen beeinträchtigen, hemmen. Diese chemisch-physikalische Strukturveränderung im Zellgewebe ist bei sachgemäßer Dosierung als gefahrlos anzusprechen, denn beim Vorhandensein normaler Abwehrkräfte, d. h. gesunden Bindegewebes, ist dieser Reaktionsvorgang im Zellgewebe reversibel und zeitlich begrenzt. Auf dieser Fähigkeit basiert der pharmakologische Effekt der Lokalanästhetika. Wir müssen deshalb bestrebt sein, die durch die I-Lösung bedingte und nicht zu vermeidende Gewebsirritation durch Dosierung in für das Gewebe erträglichen Grenzen zu halten und jegliche weitere Gefahrenquelle von Gewebsschäden auszuschalten. Von besonderer Wichtigkeit ist daher das Verhalten des Lösungsmittels, in dem das Novokain und das Suprarenin zur Dissoziation gelangen. Es muß gewebsäquilibriert, isotonisch und isoionisch sein. Die Basis der Zell- und Blutflüssigkeiten ist von wasserähnlicher Beschaffenheit, so daß nur wasserlösliche Substanzen zu Injektionen Verwendung finden können. Die Wirkungskraft der Injektionssalze ist abhängig und direkt proportional der Löslichkeit im Wasser. (Fischer). Novokain und Suprarenin kommen in Form von neutralen Salzen, vor allem als Chloride zur Verwendung, die durch ihre gute Löslichkeit im Wasser schnelle Diffusion und gutes Reaktionsvermögen gewähren. Bei der Herstellung gewebsäquilibrierter I-Lösung sind die besonderen Verhältnisse des Gewebsgeschehens zu berücksichtigen.

Es herrscht im Körpergewebe eine Spannungsgleichheit, ein gleiches Lösungsverhältnis der Gewebssalze der Inter- und Intrazellularflüssigkeiten, die die Träger des Stoffwechsels sind. Diesen Zustand bezeichnen wir als Isotonie. Die einzelnen Gewebszellen sind durch semipermeabile Membranen abgegrenzt, deren besondere Eigenschaften für den Zellstoffwechsel ausschlaggebend sind. Sie besitzen die Fähigkeit, Wasser durch die Plasmahaut diffundieren zu lassen, aber den Salzgehalt der Zellen konstant zu erhalten. Bei einer Konzentrationsdifferenz des Zellinhaltes und der umgrenzenden Gewebsflüssigkeit besteht nach dem Gesetz vom osmotischen Druck das Bestreben, einen Ausgleich zu schaffen, der durch Wasserabgabe oder -Anreicherung der Zellflüssigkeit

und damit morphologisch in Schrumpfungs- und Quellungserscheinungen der Zellen sich dokumentiert. Um Reizwirkung der I-Flüssigkeiten auszuschalten, müssen wir dieses Gewebsverhalten berücksichtigen und Lösungen mit den gleichen osmotischen Wirkungsverhältnissen der Gewebsflüssigkeiten, d. h. isotone Lösungen verwenden. Wittkopp bezeichnet eine Lösung als isoton, „wenn die gelösten Mengen im Verhältnis der Molekulargewichte der gelösten Substanzen stehen, d. h. wenn im gleichen Volumen der Lösungen die gelösten Teile die gleiche Anzahl haben." Mit dem Alkaloid lassen sich keine isotonen Lösungen herstellen, da nach den biologischen Versuchen von Kantorowicz Novokain osmotisch indifferent ist. Auch Scheidt rechnet nicht mit einer Veränderung der osmotischen Verhältnisse durch Novokain. Versuche mit isotonen Novokainlösungen haben ergeben, daß sich die roten Blutkörperchen einer solchen Lösung gegenüber wie gegen Aqua. dest. verhalten. Hämolyse und Quellung treten ein (Scheidt). Der Grund für dieses Verhalten ist in der Affinität des Novokains zum Protoplasma und zur Plasmahaut, die es dank seiner liquidlösenden Fähigkeit besitzt, zu suchen. Die schnelle Verbindung mit den Zellkolloiden soll sogar eine Hypotonie der isoton. Injektionslösung zur Folge haben, doch wird sie durch den Blutzusatz paralysiert, und die Konzentration der isotonen Lösung nimmt eher zu. (Braun, Gürber) Die Variabilität des Gewebsverhaltens, die Unmöglichkeit der genauen Erforschung des biologischen Geschehens muß die Herstellung einer absolut isotonen Lösung unmöglich machen. Man hat in einer 0,9%igen NaCl-Lösung eine annähernd physiologische, dem Gewebstonus entsprechende Lösung gefunden. Es fehlen darin allerdings eine Reihe von Salzen und Ionen, die in den Gewebssäften vorhanden und für den normalen Ablauf des Gewebsstoffwechsels und der Zellfunktionen erforderlich sind. Die Funktionen der Zellen beruhen in Aenderungen des colloidalen Zustandes des Zellprotoplasmas und der Plasmahaut. (Wittkopp) Die Erhaltung des Colloidalzustandes ist daher abhängig von dem Vorhandensein einer Reihe von Ionenarten, den Ionen der Gewebs- und Serumsalze, vor allem der Na-C-K-Ionen, die einzeln eine Umgestaltung des Colloidalzustandes und somit des biologischen Geschehens hervorrufen, während sie im physiologischen Verhältnis antagonistische Fähigkeiten besitzen und das Gewebsgleichgewicht erhalten. Eine reine 0,9%ige NaCl-Lösung muß, da es auf das Gewebe einseitig colloidauflockernd und verflüssigend wirkt, Reizerscheinungen bedingen. Wir können deshalb eine isotone Lösung nur unter Heranziehung der wichtigsten Ionenarten der Gewebssalze und unter Beobachtung der Gleichmäßigkeit in ihren Verhältniszahlen herstellen. Es ist nicht erforderlich, sämtliche Serumsalze in die Injektionslösung aufzunehmen. Entsprechend dem in der Natur überall wiederkehrenden und vorherrschenden biologischen Molekularverhältnis von 100 Na zu 2 K zu 2 Ca hat man eine physiologische Kochsalzlösung (Ringer) hergestellt, die den Gewebsflüssigkeiten an Ionenarten äquivalent ist. „Die N-S-Lösung wird daher mit 0,9 NaCl, 0,02 KCl, 0,008 $CaCl_2$ immer die beste Zusammensetzung darstellen. (Fischer) Durch die Untersuchung

von v. Gaza, Brandi ist die Abhängigkeit des Schmerzempfindens, einer guten Diffusion, reizlosen Entgiftung und Resorption der I-Lösung von ihrer Wasserstoffionenkonzentration festgestellt worden. Ihre Versuche mit isotonen Phosphatlösungen ergaben, daß neutrale oder schwach alkalische I-Lösungen mit einem P. H. von 7,2 bis 8 ganz schmerzlos vertragen wurden. Doch sobald der Wert unter 7,2 sank, traten Schmerzen auf. Auch Fischer hat im Tierversuch die Reizwirkung saurer Lösungen festgestellt. Die zu den Versuchen angewandten Phosphatpufferlösungen bestanden aus 6,49 secund. Na-Phosphat, 6,44 Na-Chlorat, 100 Aua. dest. Diese Lösung ist nach Heinemann am besten zur Lösung von Novokain und Suprarenin geeignet. Klinisch hat er aber keinen Unterschied zwischen der physiologischen 0,9%igen Ringerlösung und der Phosphatpufferlösung feststellen können. Das Blut als chemische Lösung gewertet mit seinem Gehalt an H-Ionen und OH-Ionen stellt eine neutrale bis schwach alkalische Lösung mit PH 7,4 bis 7,5 dar. Die Gewebszellen, Leukozyten, auf deren Tätigkeit vor allem die Entgiftung, Resorption und Abwehr zurückzuführen ist, können nur im physiologischen Plasma leben. Die Wirkung des Novokains ist ferner auf seine basischen Eigenschaften zurückzuführen, da es nur in basischer Form in die Nerven und Nervenscheiden einzudringen und anästhesierend zu wirken vermag. Eine alkalische Lösung, welche das Novokain in basische Form überführt und dadurch eine Steigerung der Lipoidlöslichkeit bewirkt, wird immer die anästhesierende Kraft des Novokains erhöhen, die Dauer und Intensität der Anästhesie vergrößern und die Giftigkeit herabsetzen. Bei großer Differenz zwischen den Wasserstoffexponenten des Blutes und der Injektionsflüssigkeit muß die saure Reaktion der I-Lösung erst durch die Blutpufferungssalze (Phosphate und Karbonate) paralysiert und in basische Form übergeführt werden. Lösungen mit großem Säuregehalt bedürfen daher zur Regulierung der sauren Reaktion großer Blutmenge. Es werden dabei große Giftmengen resorbiert, damit stärkere Allgemeinerscheinungen und eine geringe Anästhesie hervorgerufen. Eine neutrale oder schwach alkalische Lösung mit physiologischer Wasserstoffionenkonzentration wird immer am besten zu Injektionszwecken geeignet sein. Zur Vermeidung von thermischen Traumen ist die Temperatur der Lösung möglichst der Körpertemperatur anzugleichen. Ebenso ist es dringend erforderlich, nur frische, chemisch neutrale Lösungen zu Injektionszwecken zu verwenden. Die unter Berücksichtigung aller dieser Kautelen hergestellte N-S-Lösung ist dank ihrer hervorragenden Eigenschaften auch heute noch das bevorzugte Lokalanästhetikum. In den in der Zahnheilkunde gebrauchten I-Lösungen ist das Novokain allgemein in 2%iger Konzentration vorhanden, doch werden auch 3- und 4%ige Lösungen zu Injektionen verwandt. Der Suprareninzusatz beträgt pro ccm 0,00001—3 gr. Die Lokalanästhetika kommen in Tabletten und Ampullen der verschiedensten Konzentrationen in den Handel. Die Verwendung der Tabletten, die Novokain und Suprarenin zusammen enthalten, ist heute nicht mehr anzuraten, da der Mangel der Sterilisierbarkeit und die Gefahr der chemischen Zersetzung auch schon

in der trockenen Tablette die Herstellung steriler und chemisch reiner Lösungen unmöglich macht. Die Lösungsbereitung aus Tabletten, die Novokain und Suprarenin getrennt enthalten, ist immer noch die beste Methode. Die besonders in den letzten Jahren propagierten Ampullenpräparate bergen viele Gefahrmomente in sich. Die meisten Fabrikate enthalten chemische Konservierungsmittel, Säuren, die wohl eine bessere Haltbarkeit der Lösungen gewähren, indem sie die Zersetzung des Supranins verhindern, aber kraft ihrer Eigenschaft als Protoplasmagifte gewebsschädigend wirken. Deshalb ist die Mehrzahl der Ampullenpräparate nicht als reizlos anzusprechen. Eine Ausnahme machen die Doppelampullen von Woelm und Höchst, die durch die getrennte Aufbewahrung der Medikamente Zersetzung ausschließen und in ihrer Wirkungskraft den selbstbereiteten frischen Lösungen gleichkommen oder sie sogar übertreffen.

Um die Wirkungsart und den Verlauf der Injektion zu verfolgen, sei zunächst ein kurzer Ueberblick über die anatomischen Verhältnisse am Oberkiefer gegeben. Der harte Gaumen, der obere Abschluß der Mundhöhle wird gebildet von je zwei Oberkiefer- und Gaumenbeinen, die sich in der Sutura palatina media und der Sutura palatina transversa vereinigen. Zur Bildung des harten Gaumens kommen von der Maxilla nur der Prozessus alveolaris und der Prozessus palatinus in Betracht. Die Mitte des Oberkieferkörpers zeigt eine stark ausgeprägte Höhlung, den Sinus maxillaris. Der von dem Os palatinum gebildete Teil des harten Gaumens enthält das Foramen palatinum maior, um das sich die Foramina palatinae minores gruppieren. Im Bereich des Os incisivum liegt das Foramen incisivum. Entgegen den Verhältnissen im Unterkiefer ist die feste Kompakta weniger stark ausgeprägt. Die faciale Wand des Alveolarfortsatzes ist sehr stark porös, der Alveolarkörper enthält viel Spongiosa. Am harten Gaumen herrscht eine kompakte Schicht vor, die aber reichlich von kleinen Foramina durchsetzt ist. Die Begrenzung des harten Gaumens nach labial und bukkal bildet der Alveolarfortsatz, der vornehmlich der Träger der Kauapparate, der Zähne ist. Er enthält trichterförmige von spongiöser Knochensubstanz umgrenzte Einsenkungen, die Alveolen, in die die Zähne mittels des Periodontiums, eines starken collagenen bindegewebigen Bandapparates, das mit dem Zahnzement und im Knochen mit den Sharpsey'schen Fasern eine feste Verbindung eingeht, befestigt sind. Die das knöcherne Gewebe des harten Gaumens und des Alveolarfortsatzes bedeckende Schleimhaut geht mit dem Periost eine straffe Verbindung ein und vereinigt sich an den Zahnhälsen mit dem Periodontium zu einem festen Band, dem Ligamentum circulare. Facial geht sie in die Wangenschleimhaut über. Die Blutversorgung dieses Gewebskomplexes, der Schleimhaut, des Periostes und somit des Knochens des harten Gaumens, wird vor allem durch die Arteria palatina maior übernommen, die von dem For. pal. maior in dem Sulcus palatinus bis zum Os inzisivum reicht und Anastomosen mit den Aesten der Arteria nasalis posterior septi, die durch das For. inzisivum in die Gaumenschleimhaut hineinführen, eingeht. Die Arterien der Zähne sind die

Rami dentales, die aus den arteriae alveolares superiores anteriores stammen. Innerviert wird das Gebiet durch den Nervus pal. anterior und N. nasopalatinus. Die Innervierung der Zähne geschieht durch die Aeste des Nervus infraorbitales. Wichtig für die Injektionsmethode ist die jeweilig vorhandene Knochenstruktur, Blutversorgung und Innervation des Injektionsbereiches. Bedingt durch diese Faktoren unterscheiden wir die Leitungs- oder Stamm- und die Infiltrations- oder Schleimhautanästhesie. Für den Unterkiefer ist die Stammanästhesie die vorherrschende Methode. Im Oberkiefer kommen infolge der guten Infiltrationsmöglichkeiten vor allem die Schleimhautanästhesie in Anwendung. Dabei wird unmittelbar eine Einwirkung auf die zu betäubenden Gewebselemente, die sensiblen Nervenendigungen, hervorgerufen, so daß innerhalb kurzer Zeit eine Aufhebung der Reizleitung stattfindet. Am harten Gaumen tritt, zumal die Injektion in das straffe Gewebe unter starkem Druck ausgeführt werden muß, sehr schnell Diffusion und Anästhesie ein. Die Injektion in die Umschlagsfalte braucht infolge des lockeren interstitiellen Bindegewebes und kraft des Reichtums an Lymphspalten und Gefäßbahnen nur unter geringem Druck zu erfolgen und es können größere Mengen injiziert werden. Durch die Injektion wird eine Ueberschwemmung des Gewebskomplexes hervorgerufen. Der Injektionsdruck und die Blut- und Lymphgefäße tragen die Lösung an den Knochen, das Zahngewebe und die sensiblen Nervenendigungen heran. Durch chemisch colloidale Reaktion der Lösung mit dem Zellprotoplasma wird eine Aufhebung der Reizleitung bedingt. Eng verbunden mit dem Eintritt der Anästhesie geht die durch die Wirkung des Suprarenins hervorgerufene Anämie der Schleimhaut gekennzeichnet durch die Anämie der sichtbaren Häute und Schleimhäute vor sich. Ueber die Art der Wirkung und die Eliminierung des Suprarenins und Novokains aus dem Organismus ist ziemlich wenig bekannt. Das durch die Injektionsflüssigkeit traumatisch geschädigte Gewebe mit Aenderung des Colloidalzustandes und der Zellfunktion aktiviert seine Abwehrkräfte, um die Gewebsgifte zu vernichten. Ein geringer Teil der Lösung, der zu Beginn der Injektion in das Gefäßsystem aufgenommen wird, verfällt im Organismus der Entgiftung, während der größere Teil in der schnellen Resorption durch die spezifische Wirkung des Suprarenins gehemmt, am Orte seiner Einwirkung allmählich in abbaufähigere Stoffe umgesetzt wird. Die chemischen Stoffe der I-Lösungen erleiden auf oxydativem Wege eine Spaltung in weniger hochmolekulare, ungiftige und unwirksame Stoffe, deren Art unbekannt ist und die vom Organismus resorbiert und ausgeschieden werden. Die Zersetzung und Entgiftung des Suprarenins, die vornehmlich auf die alkalischen Reserven des Blutes zurückzuführen ist, da es gegen alkalische Reaktionen sehr labil ist, geht sehr schnell vor sich. Fischer gibt an, daß das in Lösung subkutan injizierte Suprarenin in kürzester Zeit bis auf 6% zersetzt wird. Die ischämische Komponente der Lösung beträgt also nur einen geringen Teil der Gesamtdosis. Das normale Bindegewebe zeigt auf die Stauungserscheinungen und Irritationen nach vollzogener Resorption keine zurück-

bleibende Schädigung. Nach 1—2 Stunden ist die Resorption beendet und das Gewebe kehrt zur Norm zurück. Somit besteht für eine wirksame und schadlose Injektion das Vorhandensein eines gesunden Bindegewebes, d. h. normale Abwehrkräfte. Bei konstitutionellen, schweren organischen und Infektionskrankheiten muß mit einer Schwächung im Ablauf der normalen Gewebsreaktionen und Immunisierungsvorgängen im Gewebe gerechnet werden. Die Variabilität des konstitutionellen Verhaltens der Patienten bringt es mit sich, daß trotz der vorzüglichen Eigenschaften der I-Lösungen Allgemein- und Vergiftungserscheinungen, Organschäden und Gewebsintoxikationen zur Beobachtung gelangen, deren Folgen entweder sofort auftreten und sich in Uebelkeit, Erbrechen, Cyanose, Lähmungen (Facialis und Trigeminus) Atem- und Herzstillstand, Exitus dokumentieren oder nach längerer Zeit durch Gewebsschäden, Abszesse, Gangrän, Nekrosen in Erscheinung treten. Es ist aber nicht anzunehmen, daß Veränderungen der normalen Reaktionsfähigkeit der Gewebe durch konstitutionelle Mängel allein verantwortlich zu machen sind für solche Nebenwirkungen. Oft sind sie durch eine unglückliche Verkettung von Umständen bedingt, so daß es schwer ist, die Aetiologie der Gewebsschäden sicher zu erkennen. Auch bei den nach Injektionen auftretenden Kiefernekrosen ist ätiologisch eine Reihe von Faktoren in Betracht zu ziehen.

In der Aetiologie der Kiefernekrosen spielen die auf traumatisch-infektiösen oder hämatogen-embolischem Wege entstehenden Osteomyelitiden die Hauptrolle. Ferner werden Nekrosen als Folge von akuten Infektionskrankheiten beobachtet. Hinzu kommen noch die Intoxikationsnekrosen, die vor allem durch chemisch physikalische Reizwirkung entstehen und von denen die Gewerbekrankheiten, speziell die Phosphornekrose, charakteristische Beispiele geben. In den letzten Jahren ist in der Zahnheilkunde das Interesse besonders für eine Form von Kiefernekrose rege geworden, die zuweilen nach Injektionen von N-S-Lösung auftritt und allgemein als Injektionsnekrose bezeichnet wird. In der Literatur wird sie häufig erwähnt und ist vor allem charakterisiert durch ihr Auftreten am harten Gaumen. (Williger, Hoffmann, Musäus) Das dieser Arbeit zugrunde gelegte Krankheitsbild gibt ein bezeichnendes Beispiel für diese Form von Nekrose. Den im Unterkiefer auftretenden Nekrosen fehlt dieses charakteristische Verhalten. In den meisten Fällen läßt sich ihre Ursache auf Infektions- und Operationstrauma zurückführen. Die Prädisposition eines bestimmten Gewebskomplexes, des harten Gaumens, zwingt uns zu der Erkenntnis, daß die Gewebsstruktur das Auftreten von Gewebsschäden infolge von Injektionen durch seine besonderen anatomischen Gewebsverhältnisse irgendwie begünstigen muß. Der knöchernde Bestandteil des harten Gaumens mit ausgesprochener Kompakta, z. T. marklos, ist in seiner Ernährung vom Periost abhängig. Der straffe Schleimhautüberzug geht in das Periost über und ist fest mit ihm verbunden, so daß bei einer Injektion die Lösung mit starkem Druck eingeführt werden muß. Einer besonderen Wertung bedarf auch das Fehlen des Unterhautzellgewebes am harten Gaumen, das gutes Reak-

tionsvermögen, somit schnelle Resorption und Entgiftung der I-Lösung gewährleistet. Es ist nicht zu leugnen, daß die wirksamen Bestandteile der I-Lösung, Alkaloid und Nebennierenpräparat, durch Aenderung des biologischen Geschehens infolge chemischer Bindung mit den Zellcolloiden Gewebsirritationen herbeiführen. Kantorowicz hat durch Versuche die zellschädigende Wirkung der meisten gebrauchten Anästhetika auf die Plasmazellen des Blutes, die roten Blutkörperchen, bestätigt, kenntlich an dem Farbindikator der Hämolyse. Diese Zellschädigung, die wir nicht nur auf die Blutzellen, sondern auch auf alle andern Gewebszellen beziehen müssen, ist aber beim Vorhandensein normaler Abwehrkräfte ohne Belang. Die Variabilität der Gewebsreaktion macht ein besonderes vorsichtiges Injizieren zur Pflicht, um eine Schädigung der normalen Abwehrkräfte zu verhindern. Wir müssen deshalb unter Berücksichtigung der Konstitution der Patienten eine mögliche Individualisierung in Dosis und Menge anstreben und jegliche Faktoren, die eine Gefährdung der normalen Vorgänge des Injektionsprozesses bedingen, zu erkennen und beseitigen suchen. Bei ungünstigen Gewebsverhältnissen und Zirkulationsstörungen infolge konstitutioneller Faktoren oder langanhaltender ischämischer Wirkung des Suprarenins kann die Injektion leicht Vitalitätsschwächung des Gewebes hervorrufen, so daß hinzukommende toxische, physikalisch-chemische Traumen Gewebsschäden erzeugen können. Es wäre nun zu untersuchen, welche Faktoren unter besonderen Verhältnissen als gewebsschädigend anzusprechen sind. Zusammenfassend kann man die Ursachen der Injektionsnekrosen unter folgenden Gesichtspunkten betrachten:

1. Verwechslung der Veränderung der chemisch-physikalischen Struktur der Lösung.
2. Infektion.
3. Unsachgemäße Injektion.
4. Ischämische Wirkung des Suprarenins.
5. Gewebsverhalten und Konstitution.

Eine Reihe von Krankengeschichten zeigt, daß Verwechslungen von Injektionslösungen häufiger vorkommen und nach Art und Menge der injizierten Lösung mehr oder minder schwere Gewebsnekrosen zur Folge hatten (Hesse, Partsch, Kantorowicz). Sie sind durch genaue Beobachtung aller Kautelen bei der Lösungsbereitung am leichtesten zu vermeiden, es sei denn, daß die Verwechslung schon beim Hersteller der Lösungsprodukte eingetreten ist. Es werden Injektionen von Carbolsäure, Seifenspiritus, Wasser, Chlorzink erwähnt. Die erwähnten Mittel sind infolge ihres gewebsfremden Charakters als starke Zellgifte anzusprechen. Nach irrtümlicher Injektion solcher und ähnlicher Zellgifte werden sich Störungen der Gewebsstruktur einstellen, die sich in Hämolyse und Aenderung des osmotischen Gleichgewichtes, der Permeabilität, des Zellvolumens und der Funktion auswirken und in ihrer Intensität von Art, Menge und Wasserstoffionenkonzentration der Lösung abhängt. Während bei den durch Verwechslung der Medikamente bedingten Nekrosen die Aetiologie nicht unschwer zu erkennen sein wird, da immer größere Mengen von

Gewebsgiften zur Injektion gelangen, ist es schwierig festzustellen, inwieweit die in der Spritze restierenden Desinfektionsflüssigkeiten gewebsschädigende Wirkung entfalten können. Die bakterizide Wirkung der Desinfizientien schließt eine Schädigung des Protoplasmas der Zellen nicht aus. Pilz hält es deshalb sehr wohl für möglich, daß die Residuen, z. B. einer 10%igen Lysollösung gewebsschädigende Wirkung entfalten und den Injektionsprozeß gefährden können. Auch von Stern wird diese Möglichkeit zugegeben, zumal „ein unter Adrenalinwirkung stehendes anämisiertes Gewebe um seine Abwehrkräfte gebracht ist und für toxische und chemische Schädigungen geradezu sensibilisiert erscheint.“ Auch Alkoholrückstände betrachtet er infolge der hohen Affinität des Alkohols zum lipoidreichen Nervengewebe schon in geringen Mengen als gewebsschädigend. Studt dagegen bezeichnet den Alkohol in diesen geringen Dosen als nicht ernsthaft schädigend. In den meisten Fällen wird nur die Kanüle mit dem Antiseptikum gefüllt sein, so daß nur minimale Mengen zur Wirkung gelangen. Musäus hat die in einer Kanüle (Nr. 17 $\times$ 20) zurückbleibende Menge einer zur Aufbewahrung dienenden 10%igen Lysollösung einer Fischerspritze auf 1/12000 g Lysol berechnet und ist der Ansicht, daß solch geringe Mengen keine ernstlichen Schäden nach sich ziehen. Im allgemeinen werden Nekrosen nicht auf diese Art hervorgerufen werden, da die natürliche Pufferung der Gewebssäfte geringe Dosen gewebsschädigender Mittel paralysieren wird. Es kann aber nicht geleugnet werden, daß bei besonders ungünstigen pathologischen Gewebsverhältnissen mit entzündlicher Hyperämie und beginnenden Zirkulationsstörungen geringe Dosen dieser Desinfizientien für den Gewebsstoffwechsel von ausschlaggebender Bedeutung sein und Gewebszerfall erzeugen können.

Die reizlose Wirkung eines Lokalanästhetikums ist abhängig von der Eigenschaft der darin enthaltenen wirksamen Komponenten, mithin da verändert, wo infolge besonderer chemisch physikalischer Einwirkung ihre chemische Struktur und ihre Reaktionsvermögen vom Normalen abweicht. Das Suprarenin, chemisch ein äußerst labiler Körper, ist am leichtesten Zersetzungsvorgängen unterworfen, die mit Veränderung der spezifischen Wirkungsart und Verstärkung der Giftwirkung einhergehen. Die Sonnenstrahlen mit ihren chemisch wirksamen ultravioletten Strahlen, die Alkaleszens mancher Aufbewahrungsgläser bewirken die Zerstörung des Suprarenins. Die entstehenden Oxydations- und Spaltungsprodukte sind von geringer molekularer Zusammensetzung und rufen neben der noch vorhandenen spezifischen Wirkung starke Vergiftungserscheinungen am Gefäßsystem hervor. Makroskopisch zeigt sich dieser Unbildungsvorgang in einer braunroten Verfärbung der Lösung. Die umständliche Methode der Lösungsherstellung aus Tabletten hat in letzter Zeit besonders die Verwendung von Ampullenpräparaten begünstigt. Diese Art der Lösungsaufbewahrung birgt manche Gefahren in sich. Die gewöhnlichen Ampullen enthalten Novokain und Suprarenin nebeneinander in Lösung. Nach den Ergebnissen von Rosenthal und Langecker gehen beide miteinander chemische Reaktionen ein, „es reagiert die

Aminogruppe im Benzolkern des Novokains mit den beiden Phenolhydroxylen des Suprarenins," (Misch) so daß eine gemeinsame Aufbewahrung dieser beiden Stoffe sowohl in Tablettenform als auch in Lösung nicht anzuraten ist. Die Umgestaltung, die die N-S-Lösung durch gegenseitige chemische Einwirkung ihrer wirksamen Komponenten in ihrer Struktur erleidet, gibt sich nach ihren Untersuchungen in der Herabsetzung der Wirkungskapazität des Novokains und in derToxizitätssteigerung, der Verminderung der blutdrucksteigernden Wirkung des Suprarenins kund. Um das Suprarenin in Lösung zu halten, seine Zersetzung zu verhindern, werden den Apullenlösungen Zusätze beigegeben. Diese oxydationshemmenden Mittel, zumeist Säuren, müssen, da die Blut- und Gewebssäfte schwach alkalische Reaktion besitzen, den Gewebsstoffwechsel hemmen. Auch die entzündungshemmenden, antiseptisch wirkenden Cheninderivate sind als Zusätze, weil sie Reizerscheinungen im Gewebe, Lähmungen der Zellfunktionen und teilweise auch Zersetzung des Suprarenins hervorrufen, abzulehnen und entbehrlich. Die durch die säurehaltigen Zusätze bedingte Akziditätserhöhung des Gewebes erzeugt eine Verlangsamung der Lebenstätigkeit der Zellen, der Abwehrorgane des Organismus, der Leukozyten, die ihre spezifische Tätigkeit nur im physiologischen Plasma entfalten können. Die Aenderung des osmotischen Gleichgewichtes oder der Permeabilität der Zellen bedingt hämolytische Veränderungen durch Austritt des Hämoglobins und aus den Erythrozyten (Praezelt). Er stelle hämolytische Wirkung bei allen einfachen Ampullenpräparaten außer der Doppelampulle Woelm fest. Fischer wies in Tierversuchen die gewebsschädigende Wirkung der meisten A-Lösungen mit differenten Zusätzen nach. Die gewebsschädigende Wirkung der A-Präparate wird aber neben diesen schädigenden Faktoren auf die Wirkung des zersetzten Suprarenins zurückzuführen sein, wie es der im Tierversuch beobachtete Gefäßkrampf eindeutig zeigt. (Fischer) Das in den Kreislauf gelangte zersetzte Suprarenin bringt die Gefäße zur Kontraktion, erzeugt aber darüber hinaus einen oft lang anhaltenden Gefäßkrampf. Die Unterbrechung der Blutzufuhr, die Resorptionsverzögerung und Giftanhäufung ruft eine örtliche Azidose, eine Anreicherung der H-Ionen durch saure Dissimilationsprodukte (Milchsäure) hervor, so daß das Gewebsgleichgewicht stark gestört wird, der Gewebsstoffwechsel sistiert. Es kommt zur Katastrophe im Gewebsleben, zum Zellentod.

Der Vorgang einer Injektion muß als chirurgischer Eingriff gewertet werden. Die I.-Flüssigkeit muß steril sein und aufbewahrt werden. Bei der Haltung in offenen Gläsern ist mit der Ansiedelung der Bakterien der Luft zu rechnen. Auch der Gebrauch der Ampullenlösungen schließt Infektionen nicht aus. Eine mangelhafte antiseptische Behandlung der Ampullenwandung ermöglicht es, daß Bakterien beim Oeffnen der Ampullen in die Lösung aspiriert werden. Die Injektionen solcher mit Bakterien und Bakterientoxinen angereicherten Lösung wird schwere Gewebsschäden zeigen, wie es der später angeführte von v. Gaza mitgeteilte Fall zur Genüge zeigt. Die Bakterien, in den meisten Fällen

Staphylo- und Streptokokken, durch den Injektionsdruck in das Gewebe gepreßt, rufen entzündliche Reaktionen, Oedeme, Abszesse, Osteomyelitiden, Nekrosen, schwere Allgemeinerscheinungen verbunden mit Schüttelfrost hervor. (Krankengeschichte 13) — Schließen wir durch sachgemäße Behandlung die Infektion durch das Spritzmaterial aus, so kann der Einstich der Kanülen dennoch den Mißerfolg einer Injektion bedingen, zumal die Mundhöhle eine große Anzahl pathogener Bakterien auf ihren Schleimhäuten beherbergt. Unter Verwendung sterilen I.-Materials bei nicht desinfizierter Schleimhaut hat man nach Injektion Abszeßbildung im Gewebe beobachtet. Fritzsche berichtet von einem Abszeß, der nach Extraktion eines 1 und 6 in Lokalanästhesie bei Verwendung steriler Lösung auftrat.

Bei größeren Epithel- und Schleimhautdefekten, schon bestehenden pathologischen Gewebszuständen mit beginnender Stase kann diese Art der Gewebsverletzung, der Infektion, zu schweren Komplikationen führen, zumal der Injektionsdruck eine Ausschwemmung virulenter Keime in umgrenzende Gewebsbezirke begünstigt. Durch zu starken Druck, schnelles Tempo der Injektionen wird die Vitalität des Gewebes stark herabgesetzt. Besonders der harte Gaumen mit seinem straffen Schleimhautüberzug ist durch zu starke mechanische Wirkung der Injektionen stark gefährdet. Die Anwendung starken Druckes und großer Flüssigkeitsmengen führt durch Gewebspressung und Gewebsüberschwemmung zu schweren Gewebstraumen und anhaltenden Zirkulationsstörungen. Am harten Gaumen kommt es leicht zur Lösung des Periostes vom Knochen, der damit des ernährenden Gewebes beraubt wird. Die Resorption der Lösung wird verzögert und es kommt zur Anhäufung von Giftstoffen. Diese Rückwirkungen führen zu schmerzhaften Infiltraten und Hemmung der Gewebsfunktionen und stellen die Wiederherstellung der Zirkulationen, das Fortbestehen des Gewebslebens in Frage. Die durch den Mangel der Isotonie und Isionie bedingten Gewebsveränderungen brauchen hier nicht weiter erwähnt zu werden, da sie schon vorher besprochen wurden. In letzter Zeit ist die Einwirkung der Temperatur der Lösung auf die Injektionsvorgänge besonderen Beobachtungen unterworfen worden. Den durch mechanischen Reiz entstehenden Gewebsverletzungen stehen die der thermischen Art gegenüber. Man geht wohl mit der Ansicht nicht fehl, daß kalte und heiße I.-Lösungen gewebsschädigend wirken müssen. „Unzweifelhaft verursacht eine kalte I-Lösung einen schädlichen Gewebsschok, während heiße Lösungen die Ursache von Nekrosen sein können.“ (Heinemann) Durch viele Versuche hat Kiefer die raschere Resorption Körper warmer Lösungen gegenüber kalten festgestellt. Da die Anlage des Injektionsdepot am harten Gaumen mit seinem straffen Gewebe nur mit geringem Druck ausgeführt werden kann, muß eine Verminderung der Diffusionskraft durch kalte I.-Lösungen schädigend wirken. Die Dosierung der I.-Lösung ist im allgemeinen ohne Belang, jedenfalls die des Novocains, da es entzündungshemmend wirkt und keine spezifische Giftwirkung besitzt. Versuche und Beobachtungen über die Wirkungsart des Suprarenins haben ergeben, daß der Neben-

nierenzusatz immer mit als Hauptfaktor für die nach Injektionen auftretenden Gewebsschäden in Frage kommt. Das Suprarenin besitzt auch in starken Verdünnungen ausgeprägte biologische Reizwirkungen, sodaß es immer eine Gefahr für den Injektionsvorgang darstellt. Im allgemeinen sind Suprarenindosen von 0,00002—3 gr pro ccm Lösung anzuraten, 0,00005 aber noch ohne Gefahr für den Organismus. Doch ist die Reaktion der Patienten auf Suprarenin sehr verschieden, sodaß es schwierig ist, eine den individuellen Gewebs- und Organverhältnissen angepaßte Dosierung zu treffen. Es gibt Patienten, besonders Vagotoniker, die eine Ueberempfindlichkeit auf Suprarenin, eine Idiosynkrasie besitzen, die sich in Vergiftungserscheinungen offenbart. Der S.-Zusatz muß daher möglichst niedrig gehalten werden, zumal bei Verwendung der gebräuchlichen Handels-S.-Lösung 1 : 1000, die nach den Untersuchungen von Lealier und Goyon die angegebene Konzentration um 0,03—0,13% überschreitet, leicht eine Ueberdosierung trotz Beobachtung aller Kautelen eintreten kann. Diese Konzentrationserhöhung wird sicher auf die beim Sterilisationsprozeß eintretende Wasserverdunstung zurückzuführen sein. Die zellschädigende Wirkung des Supreranins zeigt sich bei über längere Zeit sich erstreckenden medikamentösen Behandlung durch nekrotische Veränderung in der Aorta. (Krehl-Marchard). Sie ist auf die Giftwirkung im übrigen aber auf die durch die Blutsperre bedingte Beschränkung der Sauerstoffzufuhr im Gewebe, auf Erstickung und Lähmung zurückzuführen. Bonnet-Roy hält in drei von ihm beobachteten Fällen von Injektionsnekrosen die stark gefäßverengende Wirkung des Suprarenins mit ihren Folgen evtl. in Verbindung mit einer Infektion für die Ursache der Gewebsschädigung.

Im allgemeinen geht die anämisierende Wirkung des Suprarenins, die Herabsetzung der Gewebsvitalität ohne nachbleibende Folgen nach Ablauf einer bestimmten Zeit vorüber. Das Schicksal des Gewebes ist, da die Blutsperre durch die direkte Einwirkung des Suprarenins auf die Arterien und Kappillaren hervorgerufen wird, abhängig von der Dauer dieser Zirkulationshemmung aber auch von dem Blutbedürfnis und der Empfindlichkeit des Gewebes. Bei geringer Widerstandskraft des Gewebes oder Ueberdosierung kommt es zur langanhaltenden ischämischen Wirkung des Suprarenins, die zu angiospastischen Zuständen führt und eine Wiederherstellung der Zirkulation unmöglich macht. Preiswerk macht auf die schädigende, kumulative Wirkung mehrerer aufeinander folgender Injektionen aufmerksam. Es ist wohl anzunehmen, daß durch die immer wieder neu hervorgerufene Wirkung des Suprarenins die Blutsperre zu lange anhält, Gefäßkrampf eintritt. Diesem folgt eine völlige Einstellung der Zirkulation, Stase, die durch Vernichtung des Gewebstoffwechsels, des Sauerstoffaustausches die Resorption der I.-Lösung verhindert, eine Anreicherung von Zellgiften und damit Gewebslähmung mit folgender Nekrose hervorruft. Es ist allerdings noch nicht geklärt, ob der Arterienverschluß allein eine Nekrose des Knochens bedingen kann (Aschoff).

Für den normalen Ablauf von Resorption und Entgiftung der injizierten Lösung ist die Empfindlichkeit und Beschaffenheit des Gewebes von ausschlaggebender Bedeutung. Die Entgiftung und Resorption der Lösung ist abhängig von der Beschaffenheit der Gewebssäfte und der Zellen. Bei Allgemeinerkrankungen, die mit Störungen des Gewebsstoffwechsels, verminderten Immunisierungsvermögen einhergehen, wird man immer mit reduzierten Abwehr- und Entgiftungsvorgängen rechnen müssen. Diese Verminderung der Gewebsabwehrkräfte zeigt sich schon bei Schwächezuständen, Menstruation, Gravidität, in Nachschmerzen, Oedemen, (Fischer). Stärkere Nebenerscheinungen werden bei schweren Erkrankungsformen bei tuberkulös, nephritisch, leukämisch, luetisch Erkrankten zu erwarten sein, ebenso wie bei schweren allgemeinen Stoffwechselkrankheiten, Diabetes. Quintarelle führt zwei Fälle von Injektionsnekrose an, die sich nach Injektion bei einer Patientin mit starker Anämie und einer mit überstandener Malaria einstellten. Bonnet-Roy hat bei einem 33 jährigen Mädchen mit Lues eine Injektionsnekrose beschrieben, die sich aus der Lues veränderten Gewebsdisposition im Zusammenhang mit dem starken, gefäßverengenden Effekt des Suprarenins sich erklären läßt. Gerade die individuelle Abstufung des Nebennierenzusatzes nach Maßgabe der konstitutionellen Faktoren ist von wesentlicher Bedeutung für die Genese der Nekrosen. (Morgen). Die Einwirkung des Nebennierenpräparates als Zusatz für Injektionslösung kann bei vorhandenen pathologischen Veränderungen des Gefäßsystems, bei Herzkrankheiten, durch die blutdrucksteigernde Eigenschaft zu sehr bedenklichen Folgen führen. Bei arteriosklerotisch, arthritisch Erkrankten, bei Vagotonikern, die einen veränderten Spannungszustand der Gefäße und damit eine Idiosynkrasie gegen Suprarenin besitzen, kommt es zu Zirkulationsstörungen, anämischen Zuständen, langanhaltenden Gefäßkrampf mit Resorptionsverzögerung, lokaler Giftanhäufung und Gewebsacidose. Morgen führt in einem von ihm beschriebenen Fall von Injektionsnekrose bei einem arthritisch erkrankten Patienten diese auf die Suprareninwirkung und den pathologischen Zustand zurück. Heinemann erwähnt einen Fall von apoplektischer Bulbärparalyse nach Injektion von N.-S.-Lösung bei einem 63 jährigen. Ueberall da, wo infolge Disposition, verändertem konstitutionellen Organ- und Gewebsverhalten eine Umgestaltung der Struktur der Gewebssäfte und der Widerstandskraft der Gewebe besteht, ist mit mangelhafter Entgiftung, Giftanhäufung und Gewebsschädigung zu rechnen. Sie sind nur unter peinlichster Beobachtung der konstitutionellen Faktoren und gleichzeitiger individueller Dosierung in Konzentration und Menge auszuschalten.

Aus den angeführten Auszügen aus Krankengeschichten ergibt sich für den Verlauf der Injektionsnekrose folgendes klinisches Verhalten.

Auf die zuweilen schmerzhafte Injektion erfolgt eine Verlangsamung der Blutzufuhr im Gewebe. Die Zirkulationsstörung kenntlich an der anämischen Farbe des Injektionsbezirkes, die Umgebung des Einstiches markiert sich in weißer, kreisrunder Form, bleibt auch nach Aufhören

der Anästhesie bestehen und das Gewebe unempfindlich. Durch Gewebsschädigung ist in einem Gewebskomplex, meistens in der Gegend des For. pal. maior, Zelltod eingetreten. Im allgemeinen entwickelt sich nach 2—6 Tagen in der Umgebung des Stichkanals eine bohnen- zehnpfennigstückgroße, braungraue bis graugrünliche Verfärbung der Schleimhaut, die sich deutlich gegen das Gesunde abgrenzt. Das umgrenzende Gewebe steht im Zeichen demarkierender und reparativer Entzündung und ist entzündlich gerötet. Subjektiv macht sich besonders beim Essen eine Zunahme der Empfindlichkeit der Schleimhaut bemerkbar. Ein mehr oder minder starker Foetor beruht auf der Bildung übelriechender gangränöser Gewebsteile, die durch die Nekrose und das Eintreten feuchter Gangrän aus der geschädigten Schleimhaut entstehen. Im Verlauf mehrerer Tage und Wochen kommt es zur Lösung und Ausstoßung des nekrotischen Gewebes und das geschädigte Knochengewebe liegt frei an der Oberfläche. Eine Weichteilschwellung besteht in gut verlaufenden Fällen nicht. Es tritt Granulationsbildung, rarefizierende Ostitis ein, die zur Lösung und bei oberflächlicher, peripherer Knochennekrose zur Ausstoßung des Sequesters führt. Die Deckung des Defektes durch Granulationsgewebe bedingt eine schnelle Heilung, die in wenigen Wochen beendet zu sein pflegt. Liegt der Sequester zentral, kann er nicht ausgestoßen werden, so pflegen als Resultat von eitrigen, entzündlichen Vorgängen und Durchbrüchen, Fisteln der Schleimhaut lange Zeit zu bestehen. Die Ausdehnung der Nekrose auf größere Schleimhaut und Knochenteile gefährdet durch die Größe des entstehenden Defektes den Organismus stark. Da die Nekrosen sehr häufig in der Gegend des For. pal. maior auftreten, ziehen sie bei großen Gewebszerstörungen die dort austretenden Nerven- und Gefäßbündel in Mitleidenschaft und verursachen lebensbedrohende Blutungen evtl. auch Paresen. Liegt noch keine Infektion vor, so kommt es infolge des großen Reichtums an Bakterien im Munde zur bakteriellen Invasion, die dann in Schüttelfrost, Septis und Verschlechterung des allgemeinen Befindens mit Temperaturerhöhung ihren Ausdruck findet. Vor allem besteht die große Gefahr der Bakterienembolie in das Schädelinnere. Die den pathologischen Prozeß abschließende Sequestrierung bedingt bei großen Sequestern die Eröffnung der Nasen- und Kiefernhöhlen durch Perforation des Palatum durum und ihre Verbindung mit der Mundhöhle mit den üblen Begleiterscheinungen der Störung der Nahrungsaufnahme und der Sprache, starken Schmerzen, Foetor und Sepsis. Gelingt es den Patienten zu erhalten, so bleiben infolge der starken Allgemeinerscheinungen schwere Organstörungen, Herzfehler zurück. (In dem angeführten Krankenbericht I eine Herzinsuffizienz) Das klinische Verhalten des zu Beginn der Arbeit erwähnten Krankheitsfalles ist insofern von dem eben gegebenen Bilde abweichend, als die Nekrose der Schleimhaut scheinbar erst einige Wochen nach der Injektion aufgetreten ist. Allerdings waren die Angaben der Patientin in diesem Punkte sehr ungenau, wahrscheinlich ist es infolge einer Suprarenin überdosierung, die bei der geschwächten Konstitution der Patientin leicht zu verstehen ist, zu einer Injektions-

nekrose gekommen, in typisch kreisförmiger Anordnung. Nachdem der gangränöse Gewebspfropf sich abgestoßen, lag der Sequester frei. Infolge der geringen Abwehrkräfte ist es nur langsam zur Demarkation und Lösung des Sequesters gekommen, der infolge seiner bedeutenden Tiefenausdehnung nicht zur Ausstoßung gelangte.

Es folgen Auszüge aus in der Literatur enthaltenen Krankengeschichten von Injektionsnekrosen:

I. Hoffmann. 50 jährige Frau, 16 Zähne und Wurzel des Oberkiefers unter Lokalanästhesie extrahiert. Gaumennekrose. Nach 2 Wochen Schleimhautüberzug des harten Gaumes in ganzer Ausdehnung nekrotisch. Sepsis. Abstoßung zahlreicher Sequester mit gleichzeitiger Eröffnung beider Oberkieferhöhlen. Heilung. Defekt durch Plastik gedeckt. Dauerschädigung: Insuffizienz des Herzklappenapparates.

II. Hoffmann. Patient 40 Jahre, 5 r. o. unter Lokalanästhesie (2 ccm N.-S.-Lösung Ampulle Höchst) extrahiert. 3 Tage später Ulcus am harten Gaumen. Nekrose vom 6 r. o. bis 3 r. o. und zur Mittellinie. Keine Schmerzen. Grau-grüner festsitzender Belag bei Sondierung rauher Knochen. Geringer Foetor. Behandlung mit Hydrogen. peroxyd. off. Phenolkampfer-Alkohol, Jodoform, Sol. Zinci. chlor 8%, Spülung mit H_2O_2. Starke Blutung durch Läsion der Arteria pal. maior. Kompression, Umstechung. Unter mehrfacher Sequesterabstoßung langsam Heilung.

III. Hoffmann. Patientin K. 5 r. o. in Lokalanästhesie (Ampulle Höchst) extrahiert. Nach 8 Tagen bohnengroße Nekrose des Palatum durum. Auslöfflung der Ulzeration. Phenolkampfer-Alkohol, Jodoform. Nachblutung, starke Digitalkompression, am nächsten Tag erneute Blutung, Digitalkompression, Clauden, Umstechung. Unter Celloid-Prothese Heilung nach mehrfacher Sequesterabsonderung.

IV. Hoffmann. 18 jährige Patientin, schwächlich, unterernährt 6 l. o. extrahiert. Nach 3 Tagen zehnpfennigstückgroße Ulzeration, Jodoformglyzerin, H_2O_2. Nach 4 Tagen Vergrößerung der Nekrose. Nach 6 Wochen unter Lösung 2 kleiner Sequester Heilung.

V. Morgen. 24 jährige Patientin. Periodont. chronika. granulomatosa, Wurzelspitzenresektion 5 r. o. 2 Tage nach Operation zehnpfennigstückgroße braungrüne Verfärbung an der palatinalen Einstichstelle. Am 12. Tag Abstoßung verfärbter Schleimhaut, freier Knochen. Innerhalb 7 Wochen Ausstoßung von 4 Knochenblättchen. Nach 4 Wochen Defekt ausgefüllt.

VI. Moral. Zwecks Extraktion im Oberkiefer Injektion am For. pal. maior. 2 Tage nach der Injektion Schleimhaut an der Einstichstelle in 2 cm Länge, 2 cm Breite nekrotisiert. Nach 3 Tagen teilweise Lösung, teilweise Abtragung des nekrotischen Gewebes. Nerven und Gefäße hingen als tote Stränge herab und wurden mit Schere und Pincette abgetragen. Heilung nach 4 Wochen. Versehentlich Alkohol injiziert.

VII. v. Gaza. 21 jähriges gesundes Mädchen, Extraktion mehrerer Wurzel und Zähne im linken Oberkiefer. 7 ccm Injektionsflüssigkeit.

Linke Backe am selben Tage ödematös. In den nächsten Tagen monströses Oedem der linken Gesichtshälfte, Lidödem, keine Schmerzen, bohnengroße Blase am Gaumen. Oedem in 14 Tagen zurück, 20 Tage nach Extraktion starke arterielle Blutung am For. pal. maior, Tamponade, mehrere Umstechungen. Am 8. Tag erneute Blutung. Abstoßung des nekrotischen Gewebskomplexes. Tamponade nach weiterer Eliminierung kleiner Sequester Heilung. Kommunikation zwischen Mund- und Nasenhöhle. Es wurde eine alte 2%ige N.-S.-Lösung injiziert.

VIII. Preiswerk. 22 jährige Patientin, gesund. Multiple Injektionen am harten Gaumen. Unter abundanter Eiterung Abstoßung von 12 Sequestern.

IX. Kantorowicz. Nekrose infolge Verwechselung. Irrtümliche Wasserinjektion, nach 2 Tagen schwere Schleimhautnekrose.

X. Partsch. Irrtümliche Anwendung von Carbolsäure durch einen Techniker. Starke Verätzung der Schleimhaut, des Knochens, Nekrose, ausgedehnte Sequesterbildung.

XI. Moral. 30 jährige Frau, gesund. Zur Füllung von mehreren Frontzähnen von einem Techniker 6 Injektionen gemacht. 1 Std. später Schüttelfrost, blau angelaufener Gaumen, gelber Belag, ausgedehnte Nekrose des ganzen Gaumes.

XII. Hesse. Durch Verwechselung Chlorzinklösung injiziert. Gaumen- und Alveolarschleimhaut nekrotisiert. Zähne und Wurzeln fielen aus. Das linke knöcherne Gaumendach nach 5 Wochen ausgestoßen.

XIII. Bonnet-Roy. Nekrose nach Extraktion eines Schneidezahnes bei Lues. Ferner nach 3 weiteren Fällen, wo keine Lues vorlag, bei denen Nekrose des harten Gaumes in Markstückgröße auftrat. Vernarbung nach Curettage und Resektion der Knochenränder. Sequesterentfernungen reichen nicht aus.

XIV. Quintarelli. 2 Fälle von geschwüriger Nekrose des Gaumendaches nach N.-S.-Injektion. Normale Injektion, Extraktion. Nach einigen Tagen Rötung der palatinalen Einstichstelle, Arrosion der Arteria pal. maior. Tamponade, Injektion von Pferdeserum, Heilung. Außerdem berichtet Musäus von 5 und Williger von einer großen Anzahl von Fällen von Injektionsnekrosen.

Prognose: Die Prognose ist bei der relativ geringen Ausdehnung der Nekrose in unserm Fall gut zu nennen. Die operativ erfolgte Lösung des Sequesters läßt trotz der geschwächten Konstitution der Patientin mit schneller Heilung rechnen. Im allgemeinen wird man bei konservierender Behandlung auf die spontane Lösung des Sequesters warten. Bei großer Ausdehnung der Nekrose wird die Prognose ungünstiger, da es durch ausgedehnte Sequestierung zur Eröffnung der Kiefer- und Nasenhöhlen und lebensbedrohenden Blutungen infolge der arrodierten Arteria pal. maior. kommt. Das Hinzutreten einer Infektion, die Gefahr einer Bakterienembolie und damit der Sepsis kann den Organismus außerordentlich schädigen. Im Fall I. der Krankengeschichte resultierte aus der eingetretenen Sepsis eine bleibende Insuffizienz des Herzklappenapparates.

Therapie. Die Behandlung der Injektionsnekrosen ist im allgemeinen durch rein palliative Maßnahmen gekennzeichnet. Spülungen mit antiseptischen Mitteln, Septojod, Chinosol, H_2O_2 werden eine relative Reinigung des nekrotischen Gewebsbezirkes erzielen, einen lästigen Foetor beseitigen. Störende Gewebsfetzen, sich lösende Sequester werden entfernt. Für die Beseitigung von Schmerzen sind Antineuralgica in Anwendung zu bringen. Von besonderer Bedeutung ist die Beseitigung der Infektionsgefahr. Durch ausgedehnte Sequestierung bedingte große Gewebsdefekte mit Eröffnung der Nebenhöhlen sind durch chirurgische Plastik oder zahnärztliche Prothese zu schließen. Sehr häufig auftretende Gefäßblutungen sind durch Digitalkompressionen, Umstechungen zu stillen. Sollte es wie im vorliegenden Fall nicht zu einer spontanen Lösung des Sequesters kommen, so ist die chirurgische Lösung indiziert.

Differentialdiagnose: Treten die pathologischen Veränderungen der der Nekrose kurze Zeit nach der Injektion auf, so wird die Diagnose keine großen Schwierigkeiten machen. Schwierig wird die Sicherstellung, wenn der Patient erst mit vorhandener Nekrose des Knochens unter Verlust der bedeckenden Schleimhaut zur Beobachtung gelangt, denn mannigfache Krankheiten, die sich in der Mundhöhle lokalisieren, haben nekrotische Veränderungen des Kiefernknochens zur Folge. Im vorliegenden Fall, wo die Nekrose erst spät zur Beobachtung gelangte, ist die Diagnose nur mit Ausschaltung von anderen Krankheitsprozessen mit ähnlichen Symtomen sicher zu stellen.

Die Syphilis zeigt mit ihren gummösen Bildungen eine besondere Vorliebe für den harten Gaumen und zwar liegen sie meistens medial. Es kommt nach Zerfall des Gummas zur Nekrose des Knochens und zur Eliminierung von Sequestern. Der Geschwürsrand mit scharfgeschnittenen Rändern und speckigem Belag, die mediale Lage, gummöse Prozesse in anderen Organen, die Wassermann'sche Reaktion werden diese Diagnose festlegen.

Bei den meist durch fortgeleitete Infektionen entstandenen **Tbc.-Ulzerationen** wird die Diagnose durch das Bestehen von Drüsenschwellungen, durch das Ulcus mit dem spezifisch blau-rot gefärbten unterminierten Rändern, den Nachweis der primären Erkrankung und der Bakterien bestimmt. Es kommt nur selten zur Sequesterbildung.

Die im Oberkiefer selten auftretende **Aktinomykose** verursacht selten Nekrosen und ist gekennzeichnet durch die brettharten, indolenten Infiltrate, die oft starke Auftreibung des Kiefers. Ausschlaggebend für die Diagnose ist der durch Probeinzision erfolgte Nachweis der typischen Aktinomycesdrusen, die mikroskopische und kulturelle Untersuchung.

Scharlach, Masern, Variola ausschließlich bei Kindern, **Typhus** bereiten selten einmal einer Osteomyelitis mit nachfolgender Nekrose den Boden. Die Osteomyelitis geht meistens mit starken Weichteilschwellungen, geschwollenen empfindlichen Drüsen, starken Allgemeinerscheinungen einher bei gleichzeitigem Bestehen von Eiterungsprozessen.

Bei den durch Intoxikation infolge von **Phosphor-, Fluor-, Quecksilber-, Arseneinwirkungen** hervorgerufenen Nekrosen sind die Zähne

schmerzhaft gelockert. Es treten Schwellung der Gingiva, Eiteransammlung, Fistelbildung Nekrose auf, die sich vor allem auf den Alveolarfortsatz beschränkt, und gewerbliche Berufsschäden sind. Die Anamnese wird in den meisten Fällen hierbei Aufschluß geben. Die durch trophische Störungen ausgezeichnete **Tabes dorsalis** betrifft auch von allem den Alveolarfortsatz. Nach vorangegangener Periostites setzt eine Atrophie des Alveolarfortsatzes mit Lockerung der Zähne, Sensibilitätsstörungen, Nekrose ein. Bei starker Ausdehnung der Nekrose und Kieferhöhleneröffnung ist die Diagnose nur unter Berücksichtigung des Allgemeinstatus festzulegen.

Diabetes, der nur bei schweren Erkrankungsformen Nekrose im Gefolge hat, ist durch die Zuckeruntersuchung ausgeschlossen.

Die Leukämie geht im akuten Stadium mit skorbutähnlicher Stomatitis, Geschwürsbildung und Nekrose der Mundschleimhaut einher. Die Blutuntersuchung ergibt hier die richtige Diagnose.

Das Carcinom nimmt seinen Ausgang mit besonderer Lokalisation am hinteren Teil des harten Gaumens vom Plattenepithel oder vom Epithel der Gaumendrüse. Das oberflächliche Carcinom des Plattenepithels ulzeriert frühzeitig, während das tiefere Carcinom des Drüsenepithels sich oft mit derber, harter Oberfläche in die Mundhöhle hineinwölbt und selbst bevor es geschwürig zutällt, schon in die Nasen- und Kieferhöhlen eingebrochen sein kann.

Das Sarkom, das nur selten, dann aber besonders an der Grenze des harten und weichen Gaumens, auftritt, zeichnet sich durch schnelles Wachstum aus. Probeincision und histologische Untersuchung schließen diese Möglichkeit aus.

Aus dem histologischen Befund, der Anamnese und der Wertung des Röntgenbildes ergibt sich, daß wir es in dem dieser Arbeit zugrunde gelegten Krankheitsbild mit einer Injektionsnekrose zu tun haben, die ätiologisch auf die Konstitution des Patienten und die Suprareninein wirkung der Injektion zurückzuführen ist.

Literaturverzeichnis.

1. Bonet-Roy:
   Nekrose der Oberkiefer als Folge von Zahnentfernung unter örtlicher Betäubung.
   Ref. Z. R. 1927 Nr. 33.
2. Fischer, Guido:
   a) Die örtliche Betäubung in der Zahnheilkunde. Jena 1922.
   b) Lokalanästhesie. Fortschritte der Zahnheilkunde 1925—29.
3. v. Gaza und Brandi:
   Beziehungen zwischen Wasserstoffionenkonzentrationen und Schmerzempfinden. Klin. Wochenschrift V 1926 Nr. 25.
4. Herxheimer:
   Grundlagen der pathologischen Anatomie.
   München und Wiesbaden 1922.
5. Hesse:
   Chemische Nekrosen. Z. R. 1925 Nr. 20.
6. Hoffmann:
   Ueber das Wesen der Gewebsnekrosen nach Anwendung lokaler Betäubungsmittel. Z. R. 1922, Nr. 5,6.
7. Kantorowizc:
   Die Gefahren der lokalen Anästhesie und ihre Vermeidung.
   Z. R. 1925, Nr. 25.
8. Krehl-Marchard:
   Handbuch der allgemeinen Pathologie. Leipzig 1915.
9. Michelsohn:
   Ueber alkalische Injektionslösungen. Z. R. 1927, Nr. 17.
10. v. Mikulicz.-Kümmel:
    Krankheiten des Mundes. Jena 1922.
11. Misch:
    Forensische Zahnheilkunde. Z. Fortschritte 1927.
12. Morgen:
    Nekrose nach Lokalanästhesie. Z. R. 1925, Nr. 10.
13. Morgen:
    Fehldiagnosen. Z. R. 1927, Nr. 23.
14. Moral:
    Ueber Fehldiagnosen. Z. R. 1927, Nr. 14.
15. Musäus:
    Fehldiagnosen. Z. R. 1927, Nr. 19.
16. Musäus:
    Nekrosen nach Nov.-Sup.-Inj. 1927, Nr. 36.
17. Praezelt:
    Die örtliche Betäubung mit chemischen Mitteln. Z. R. 1925, Nr. 30.

18. Partsch:
Handbuch der Zahnheilkunde. Wiesbaden 1927, 17.
19. Preiswerk:
Lehrbuch und Atlas der Zahnheilkunde. München 1919.
20. Pilz:
Fehldiagnosen. Z. R. 1927, Nr. 23.
21. Quintarelli:
Zwei Fälle geschwüriger Nekrose des Gaumens infolge N.-S.-Injektion. Ref. Z. R. 1927, Nr. 44.
22. Stern:
Fehldiagnosen. Z. R. 27, Nr. 22, 31.
23. Scheidt:
Grundsätzliches bei der Betrachtung unserer Gebrauchslösungen zur Lokalanästhesie. Z. R. 1926, S. 146.
24. Stössel:
Beitrag zum Kapitel der unangenehmen Nebenerscheinungen bei der Injektionsanästhesie. Z. R. 1928, Nr. 42.
25. Studt:
Fehldiagnosen. Z. R. 27, Nr. 29.
26. Williger:
Deutsche Zahnheilkunde. Heft I.
27. Wittkopp:
Ueber Ampullen-Lösungen in der Lokalanästhesie. Z. R. 27, Nr. 36.
28. Wittkopp:
Isotonie und Isionie. D. Monatsschrift für Zahnheilkunde XLIV. S. 626.

Lebenslauf.

Ich, Erich Johannes Bielenberg, bin in Kiel am 7. 7. 1902 geboren. Von 1909—1911 besuchte ich die Volksschule in Gaarden, von 1911—1921 die Oberrealschule II zu Kiel, wo ich das Abiturientenexamen bestand. Ich widmete mich dann dem Studium der Zahnheilkunde in Kiel, Freiburg und München und machte im Mai 1925 das zahnärztliche Staatsexamen. Im Oktober 1925 übernahm ich eine Assistentenstelle an der zahnärztlichen Klinik in Neumünster, die ich bis zum 1. Februar 1930 inne hatte. Im Februar 1930 gedenke ich mich in Bitterfeld als praktischer Zahnarzt niederzulassen.